

Liječenje i rehabilitacija djece s perifernom parezom nervusa facijalisa - prikaz slučaja

Jurić Abramović, Kata; Krajačić, Andrea; Berković-Šubić, Mirjana; Vuzem, Biserka

Source / Izvornik: **Physiotherapia Croatica, 2017, 14(Suppl), 184 - 187**

Journal article, Published version

Rad u časopisu, Objavljena verzija rada (izdavačev PDF)

Permanent link / Trajna poveznica: <https://um.nsk.hr/um:nbn:hr:257:590778>

Rights / Prava: [Attribution-NoDerivatives 4.0 International/Imenovanje-Bez prerada 4.0 međunarodna](#)

Download date / Datum preuzimanja: **2024-08-25**



Repository / Repozitorij:

[SUVAG Polyclinic Repository](#)



LIJEČENJE I REHABILITACIJA DJECE S PERIFERNOM PAREZOM NERVUSA FACIJALISA – prikaz slučaja

KATA JURIĆ ABRAMOVIĆ, mag. physioth.¹,
ANDREA KRAJAČIĆ, dipl. physioth.²,
MIRJANA BERKOVIĆ ŠUBIĆ, mag. physioth.³,
BISERKA VUZEM, mag. physioth.⁴

¹ Klinika za dječje bolesti Zagreb

² Poliklinika SUVAG Zagreb

³ Dom zdravlja Zagrebačke županije – ispostava Samobor

⁴ Specijalna bolnica za medicinsku rehabilitaciju Krapinske Toplice

Sažetak

UVOD: Periferna pareza nervusa facijalisa je pareza mišića koje inervira VII. kranijalni živac, a očituje se poremećajem funkcije cijele polovice lica. Nervus facijalis je odgovoran za pokretanje i mimiku lica čime izražavamo naše misli, osjećaje i raspoloženja. Uzroci nastanka ove pareze su brojni, ali u većini slučajeva nije moguće otkriti njezin uzrok pa govorimo o Bellovoj parezi ili paralizi, nazvanoj prema škotskom kirurgu i anatomu Charlesu Bellu koji je prvi 1821. godine opisao parezu nervusa facijalisa. Cilj rada je prikazati rezultate medikamentozne i mimičke terapije kod djece s perifernom parezom nervusa facijalisa.

RAZRADA: Dječak u dobi od 3 godine i 7 mjeseci primljen je u hitnoj službi na bolničko liječenje zbog akutne pareze nervusa facijalisa. Dječak je bio pri svijesti, urednog kontakta, samostalno pokretan, uredne bulbomotorike, bez nistagmusa. Roditelji u anamnezi negiraju ugriz krpelja. U mirovanju vidljiva blaža asimetrija lica, a kod pokretanja mišića lica opaža se jaka asimetrija. Procjena težine pareze prema House Brackmannovoj ljestvici je V. stupanj. Dječak je na bolničkom liječenju bio 10 dana, u tom periodu provedena je medikamentozna terapija i rehabilitacija primjenom mimičke terapije. Rehabilitacijski program nastavljen je nakon otpusta bolesnika iz bolnice u trajanju od deset dana kada je došlo do potpunog oporavka periferne pareze nervusa facijalisa.

ZAKLJUČAK: Primjena medikamentozne i mimičke terapije ima pozitivan utjecaj na brzi oporavak periferne pareze nervusa facijalisa.

KLJUČNE RIJEČI: pareza nervusa facijalisa, medikamentozno liječenje, mimička terapija.

TREATMENT AND REHABILITATION OF CHILDREN WITH PERIPHERAL FACIAL NERVE PARESIS – CASE REPORT

1 Children's Hospital Zagreb

2 Clinic SUVAG Zagreb

3 Health Centre Zagreb County - Samobor Offices

4 Special Hospital for Medical Rehabilitation Krapinske Toplice

Abstract

INTRODUCTION: Peripheral facial nerve palsy is paresis of muscles that innervate VII cranial nerve, and is manifested dysfunction of the whole half of the face. Facial nerve is responsible for initiating and facial expressions by which we express our thoughts, feelings and moods. Causes of this paralysis are numerous, but in most cases it is not possible to discover its cause and we talk about Bell's paresis or paralysis, named after the Scottish surgeon and anatomist Charles Bell who first described it in 1821, paresis of facial nerve. The aim is to present the results of drug and mimic therapy in children with peripheral facial nerve palsy.

DISCUSSION: A boy aged 3 years and 7 months was admitted to the emergency room to hospital for acute facial nerve paralysis. The boy was conscious, proper contact, self-driven, without bulbar dysfunction, without nystagmus. Parents denied tick bite. There was a visible mild facial asymmetry in resting state, and a strong asymmetry

of facial muscles action during facial expressions. Estimate of the severity of the paresis according to House Brackmann scale was 5th. degree. The boy was hospitalized for 10 days, during this period a medical treatment and rehabilitation, consisting of mimic therapy, was conducted. The rehabilitation program was continued after discharge of patient from the hospital for a period of ten days when there was a full recovery of facial nerve paresis.

CONCLUSION: The use of drug therapy and mime therapy have a positive impact on the rapid recovery of peripheral facial nerve paresis.

Key words: facial nerve paresis, drug therapy, mime therapy.

Uvod

Periferna pareza nervusa facijalisa je pareza mišića koje inervira VII. kranijalni živac, a očituje se poremećajem funkcije cijele polovice lica. Oštećenje funkcije nervusa facijalisa dovodi do promijenjenog izgleda lica bolesnika, što za posljedicu ima estetske, funkcionalne i ponekad psihičke poremećaje (1). U kliničkoj slici ove pareze dominira mišićna mlohavost zahvaćene strane lica zbog čega bolesnik ne može na toj strani naborati čelo, podići obrvu, potpuno zatvoriti oko, pomaknuti usni kut uz slabo izraženu nazolabijalnu brazdu. Procjena težine pareze nervusa facijalisa provodi se prema House Brackmannovoj (HB) skali koja ima 6 stupnjeva, pri čemu je stupanj jedan normalna funkcija, a stupanj šest potpuna paraliza živca (2,3,4). Funkcija mišića lica ocjenjuje se za vrijeme mirovanja i tijekom pokreta. HB skala je vjerodostojna, pouzdana i prihvaćena širom svijeta kao skala za mjerenje funkcije nervusa facijalisa (5). Liječenje djece s perifernom parezom nervusa facijalisa provodi se mimičkom terapijom koja obuhvaća manualnu masažu lica, vježbe mišića lica i relaksaciju (6,7,8,9). Uz mimičku terapiju primjenjuju se lijekovi iz grupe kortikosteroida, B vitamin i antibiotici kada se sumnja da je uzrok pareze nervusa facijalisa upala.

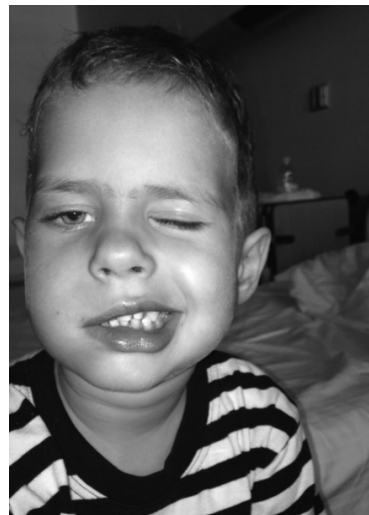Prikaz pacijenta

Dječak u dobi od 3 godine i 7 mjeseci primljen je u hitnoj službi Klinike za dječje bolesti Zagreb na bolničko liječenje zbog akutne pareze nervusa facijalisa (slika 1). Dva dana prije prijema dječaka u bolnicu majka je primijetila da dječak ne može podići desni kut usana kod govora i smijanja, te da ne može do kraja zatvoriti desno oko. Anamnestički, dječak je rođen iz planirane, kontrolirane trudnoće pri čemu je porod nastupio u terminu. Porođajna težina iznosila je 3200 grama, porođajna dužina 51 cm, Apgar 10/10. Novorođenački period protekao je uredno. Dječak je u dobi od tri mjeseca imao tremor brade zbog čeka je obrađen kod neuropedijatra. Učinjena mu je kompjuterizirana tomografija (CT) glave koja je pokazala uredan nalaz mozga. Nakon mjesec dana tremor je spontano nestao. U dobi od dvanaest mjeseci pao je s kreveta i zadobio traumu glave zbog čega mu je učinjena magnetska rezonancija (MR) mozga, koja je također, pokazala uredan nalaz mozga i kasnijih posljedica nije imao.

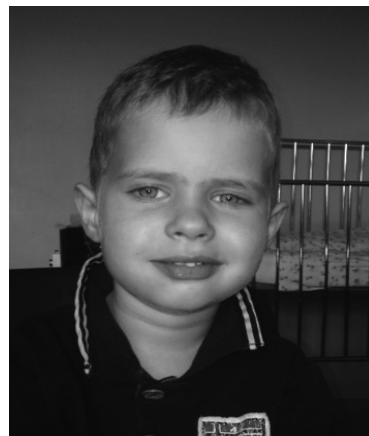Prije razvoja pareze nervusa facijalisa dječak je boravio u prirodi. Roditelji nisu uočili ugriz krpelja. Klinički pregled pokazao je parezu nervusa facijalisa V. stupnja prema HB skali. Laboratorijski nalazi kompletne krvne slike i urina kod prijema bili su uredni. C reaktivni protein i bioke-mijski nalazi u serumu krvi bili su također, u granici normale. Bris nazofarinksa pokazao je normalnu floru. Nalazi serološke dijagnostike na Boreliju burgdorferi i molekularne dijagnostike na Herpes simplex viruse tip I i II bili su negativni. Dalja dijagnostika obuhvatila je elektroencefalografiju u spavanju i budnosti, magnetsku rezonanciju mozga, pregled otorinolaringologa i oftalmologa. Na osnovu svih nalaza potvrđeno je da se kod dječaka radi o perifernoj parezi nervusa facijalisa otvorene etiologije.

Liječenje je započeto tabletama metilprednizolona uz gastroprotekciju, B vitaminom, Ceftriaksonom koji je dobivao intravenozno i mimičkom terapijom. Ceftriakson je primao 7 dana dok nije došao negativan nalaz serološke dijagnostike na Boreliju burgdorferi.

Mimičku terapiju provodili smo jednom dnevno u trajanju 40 minuta, a sastojala se od manualne masaže lica i mimičkih vježbi (slike 3, 4, 5, 6, 7). Relaksaciju mišića lica koja je sastavni dio mimičke terapije kod ovog bolesnika nismo primijenili, zbog njegove dobi i nemogućnosti adekvatne suradnje. Dječak je na bolničkom liječenju bio 10 dana i još je svakodnevno ambulantno dolazio 10 dana na fizikalnu terapiju. Po završetku terapije lice dječaka bilo je simetrično u mirovanju i za vrijeme pokreta (slika 8).



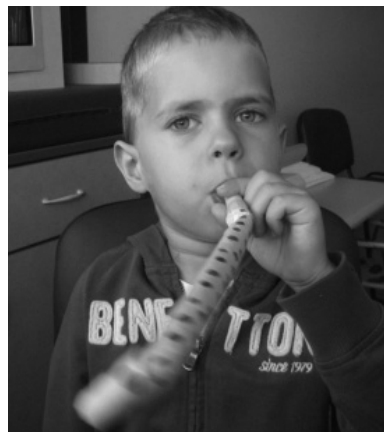Slika 1. Prikaz bolesnika s perifernom parezom nervusa facijalisa - prvi dan terapije (uz suglasnost roditelja).



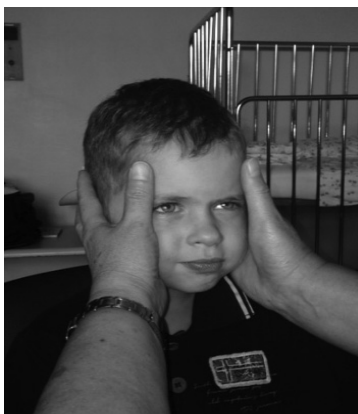Slika 2. Prikaz bolesnika nakon 10 tretmana mimičke terapije (uz suglasnost roditelja).



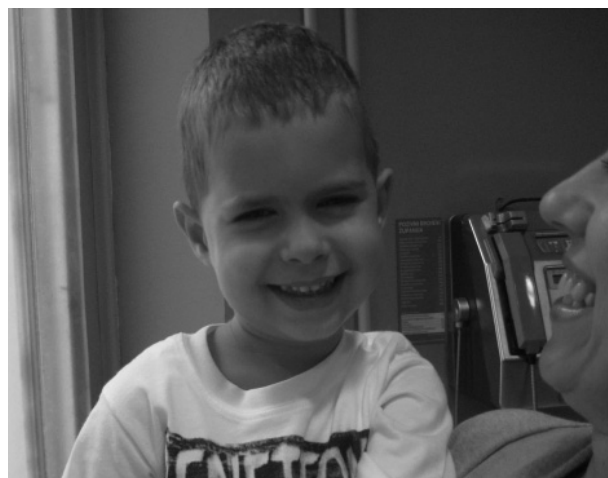
Slika 3. Prikaz vježbi mimičke terapije – stvaranje transversalnih nabora kože (uz suglasnost roditelja).



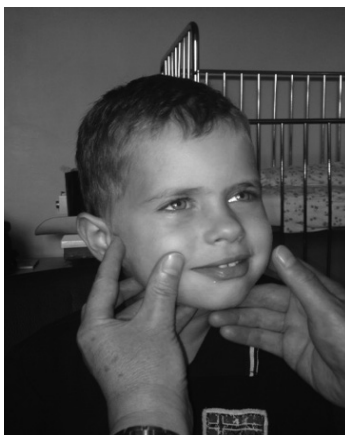Slika 7. Prikaz vježbi mimičke terapije – puhanje (uz suglasnost roditelja)



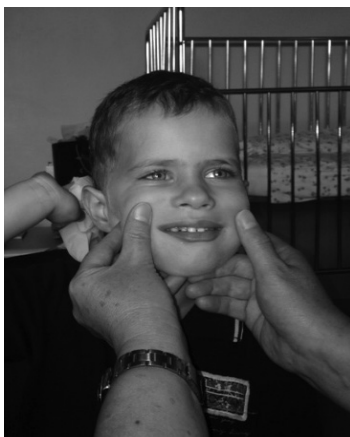Slika 4. Prikaz vježbi mimičke terapije – stvaranje vertikalnih nabora kože (uz suglasnost roditelja).



Slika 8. Prikaz bolesnika nakon 20 tretmana mimičke terapije (uz suglasnost roditelja).



Slika 5. Prikaz vježbi mimičke terapije – podizanje kuta usne (uz suglasnost roditelja).



Slika 6. Prikaz vježbi mimičke terapije – osmjeh (uz suglasnost roditelja).

Razrada

U ovom radu prikazujemo našeg najmlađeg bolesnika s perifernom parezom nervusa facijalisa kod kojeg, unatoč širokoj dijagnostičkoj obradi nismo uspjeli dokazati uzrok njegovih problema. U posljednjih nekoliko godina pareza nervusa facijalisa dječje dobi liječi se kombinacijom medikamentozne i mimičke terapije. Medikamentozna terapija određuje se prema kliničkom nalazu težine i mjesta oštećenja nervusa facijalisa, a sve to po preporuci otorinolaringologa. S obzirom da su virusne upale najčešći uzročnici oštećenja živca, uobičajeno se daju lijekovi iz grupe kortikosteroida i to metilprednizolon u početnoj terapijskoj dozi 1 miligram na kilogram tjelesne težine. Kod težih pareza odmah se započinje s antibiotikom Ceftriaksomom koji je protuupalni lijek za Boreliju burgdorferi. Ukoliko se pokaže da bolesnik nema infekciju Borelijom burgdorferi antibiotik se ukida. Nervus facijalis inervira mimičku muskulaturu jedne strane lica, prednje dvije trećine jezika, suznu žlijezdu, neke žlijezde slinovnice, dio uške i zvukovod. Bolesnici koji nemaju dovoljno suza i koji ne mogu potpuno zatvoriti oko u terapiji trebaju dobiti umjetne suze, mast za zaštitu oka, a po noći oko prekriti sterilnom gazom kako bi ga zaštitili od isušivanja. Pojedini autori

izvijestili su da odrasli bolesnici s parezom nervusa facijalisa imaju izrazite smetnje kod jela i pijenja tekućine, dok Jurić Abramović K. i sur. u studiji iz 2013. godine kod dječje populacije to nisu pronašli (10). Samo rijetki bolesnici dječje dobi navode smetnje osjeta u usnoj šupljini i poteškoće kod uzimanja tekućine.

Mimička terapija je kombinacija mimičkog treninga i fizioterapijskih vježbi. Mimički trening se fokusira na facijalnu ekspresiju emocija kao što je strah, ljutnja, sreća, dok se fizioterapijske vježbe odnose na specifičan mišićni trening poput podizanja obrva, zatvaranja oka i usta (11). Kod izrazito male djece fizioterapijske vježbe izvodi fizioterapeut više pasivno ili dijete samo uz pomoć naprava za igru kao što su pihalice i baloni. Za brzi i potpuni oporavak ove pareze važna je suradnja bolesnika i fizioterapeuta koju smo uspjeli postići unatoč dobi dječaka. Od iznimnog značenja je dobra suradnja s roditeljima koji terapiju ponavljaju s bolesnikom kod kuće.

Zaključak

Cilj ovog rada je prikazati rezultate medikamentozne i mimičke terapije kod bolesnika s perifernom parezom nervusa facijalisa. Pravovremena primjena odgovarajuće terapije omogućuje brzo i potpuno izlječenje bolesnika dječje dobi s perifernom parezom nervusa facijalisa, a sve to doprinosi boljoj kvaliteti života.

Literatura

1. Fattah A, Borschel GH, Manktelow RT, Bezuhly M, Zuker RM. Facial palsy and reconstruction. *Plastic and Reconstructive Surgery*. Journal of the American Society of Plastic Surgeons. 2012; 129:340e-352e.
2. House JW, Brackmann DE. Facial nerve grading system. *Journal of Otolaryngology Head&Neck Surgery*. 1985; 93:146-147.
3. Evans RA, Harries MA, Baguley DM et al. Reliability of the House and Brackmann grading system for facial palsy. *The Journal of Laryngology&Otolaryngology*. 1989; 103:1045-1046.
4. House JW. Facial nerve grading system. *The Laryngoscope*. 1983; 93:1056-1069.
5. Henstrom DK, Skilbeck CJ, Weinberg J, Knox C, Cheney ML, Hadlock TA. Good correlation between original and modified House Brackmann facial grading systems. *The Laryngoscope*. 2011; 121:47-50.
6. Beurskens CHG, Heymans PG. Physiotherapy in Patients With Facial Nerve Paresis: Description of Outcomes. *American Journal of Otolaryngology*. 2004; 25:394-400.
7. Beurskens CHG, Heymans PG. Mime therapy improves facial symmetry in people with long-term facial nerve paresis: A randomised controlled trial. *Australian Journal of Physiotherapy*. 2006; 52:177-183.
8. Devriese PP, Beurskens C, van Heiningen I. Rehabilitation of facial expression by mime. Amsterdam: Huisdrukkerij A.Z.U., 1998.
9. Beurskens CHG, Heymans PG, Heymans. Positive Effects of Mime Therapy on Sequelae of Facial Paralysis: Stiffness, Lip Mobility, and Social and Physical Aspects of Facial Dysability. *Otology&Neurotology*. 2003; 24:677-681.
10. Jurić Abramović K, Vešligaj G, Berković-Šubić M, Vidas J. Mimička terapija poboljšava simetriju lica kod bolesnika s parezom nervusa facijalisa. U: Grubišić M. ur. Zbornik sažetaka 8. Kongresa fizioterapeuta Hrvatske s međunarodnim sudjelovanjem. Zagreb: Hrvatska komora fizioterapeuta, 2013; 39-40.
11. Beurskens CHG, Oosterhof J, Nijhuis-van der Sanden MWG. Frequency and Location of Synkinesis in Patients With Peripheral Facial Nerve Paresis. *Otology&Neurotology*. 2010; 31:671-675.